

экз/м², жесткокрылые до 5 экз/м², клопы - до 15 экз/м², Culex- 5 экз/м², Стрекозы 5 экз/м², двусторчатые моллюски - экз/м², поденки - 5 экз/м², нематоды - экз/м², Atherix -15 экз/м².

По олигохетному индексу вода на всех створах может быть охарактеризована как загрязненная (IV класс качества).

По всем основным группам организмов выявлены индикаторные виды сапробности реки, согласно которым, река Есиль на изученных створах в летнее и осеннее время является бета-мезасапробным водоемом.

Таким образом, проведенные исследования водорослей в реке Есиль за 2013 г позволяют сделать следующие выводы:

3) В сезон возрастания химического загрязнения водоема (в начале июня возросло содержание меди, железа, СПАВ, нефтепродуктов), возросла и доля галофильных и индифферентных водорослей (24 вида), которые возможно могут участвовать в процессе самоочищения водоема.

4) В июле и сентябре чаще встречались галофобные виды, которые могут стать индикаторами чистоты водоема.

5) Полученные данные по составу изученных гидробионтов летнего и осеннего периода позволяют сделать заключение, что река Есиль при тенденции к полисапробности сохраняет высокий потенциал самоочищения воды.

Литература

1. Report materials of United Nations Development Programme (UNDP), 2004.
2. Назарбаев Н.А. Послание Президента Республики Казахстан Н.Назарбаева народу Казахстана. 29 января 2010 г.
3. Садчиков А.П. Методы изучения пресноводного фитопланктона. М.: Университет и школа, 2003. -157 с.
4. Определитель пресноводных водорослей СССР. – Вып.2. Синезеленые водоросли – М.: Советская наука, 1953. - 644 с.
5. Определитель низших растений. Водоросли // Под ред. Л.И. Курсанов И.А. М.М. Забелина, К.И. Мейер, Я.В. Ролл, Н.И. Пишневская. - М.: Сов. наука, 1953. - Т.2. Водоросли. – 390 с.
6. Бульон В.В., Никулина В.Н. Роль фитопланктона в процессах самоочищения в водотоках // Гидробиологические основы самоочищения вод. Ленинград, 1976, С. 15-24.
7. Кабилов Р.Р., Хазипова Р.Х. Альгологический метод оценки токсичности поверхностно-активных веществ. В кн.: Биоиндикация и биомониторинг. Москва: Наука, 1991, С.282-285.
8. Попченко И.И., Буркова Т.Н. Фитопланктон р. Чапаевка Экологическое состояние бассейна р. Чапаевка в условиях антропологического воздействия: Биологическая индикация. Тольятти, 1997, С. 115-120.

УДК 591.8

И.М. Жаркова, С.С. Кобегенова, С.Т. Нуртазин, Т.С. Ванина
Казахский Национальный университет имени аль-Фараби, г. Алматы, Казахстан
e-mail: zharkova@mail.ru

Длительное воздействие синтетических моющих средств на внутренние органы *Danio rerio*

В статье даны результаты хронического воздействия жидкого средства для мытья посуды Fairy Зеленое яблоко на рыб *Danio rerio*. Установлено, что воздействие детергентов в течение 5 месяцев приводило к гипоксии организма. В зависимости от длительности воздействия гипоксии на рыб наблюдалось нарушение проницаемости сосудов, сопровождаемое застоем крови, отеком ткани и развитием дистрофических и некротических изменений. В результате хронического воздействия у экспериментальных рыб на фоне патологических процессов наблюдались явления компенсаторно-приспособительных реакций. Это позволяет предположить, что дальнейшее хроническое воздействие детергентов на рыб может привести к их гибели, при улучшении экотоксикологической обстановки водоема возможно постепенное восстановление организма.

Ключевые слова: *Danio rerio*, хронический эксперимент, синтетические моющие средства (СМС), морфология жабр, печени, почек.

Жаркова И.М., Кобегенова С.С., Ванина Т.С. Нуртазин С.Т.

***Danio rerio* ішкі органдарына синтетикалық жуушы құралдардың ұзақ әсері**

Мақалада *Danio rerio* балықтарына Fairy Жасыл алма ыдыс жуу сұықтығының созылмалы әсерлерінің нәтижелері берілген. Детергенттердің 5 айлық әсері организмді гипоксияға алып келді. Гипоксияның балықтарға ұзақ мерзімді әсер етуіне қарай қанның ұюымен байланысты қан тамырларының өткізгіштігінің бұзылуы, ұлпалардың ісінуі және дистрофиктік және некротық өзгерістер байқалды. Тәжірибедегі балықтарға ұзақ мерзімді әсер етудің нәтижесінде патологиялық процестердің негізінде компенсаторлы-бейімделушілік

реакциялар анықталды. Балықтарға детергенттермен созылмалы әсер етуді жалғастыру олардың өліміне әкеліп соғуы мүмкін, су қоймасының экотоксикологиялық жағдайын жақсарту олардың ағзаларының қалпына келуіне әкелуі мүмкін.

Түйінк сөздер: *Danio rerio*, созылмалы тәжірибе, синтетикалық жуғыш заттар, желбезектің, бүйрек, бауыр морфологиясы.

Zharkova I.M., Kobegenova S.S., Nurtazin S.T., Vanina T.S.

Long term effects of synthetic detergent for internal organs *Danio rerio*

The article presents the results of chronic exposure liquid detergent for dishwashing Fairy «Green apple» on fish *Danio rerio*. Found that the effect of detergents during 5 months led to hypoxia body. Depending on the duration of hypoxia on the fish observed violation of vascular permeability, followed by stagnation of blood, tissue edema and the development of degenerative and necrotic changes. As a result of chronic exposure in experimental fish on the background of the pathological processes observed phenomena of compensatory-adaptive reactions. This suggests that next chronic effects of detergents on the fish can lead to its death, while improving the ecotoxicological environment of the reservoir may gradual recovery of the body.

Keywords: *Danio rerio*, chronic experiment, detergents, the morphology of the gills, liver, and kidneys

В последнее время появилось большое количество разнообразных синтетических моющих средств (СМС), используемых в быту - стиральные порошки, жидкости для мытья посуды, косметические средства, которые используются ежедневно в больших количествах во всех населенных пунктах, а затем по канализационным стокам сливаются в природные водоемы. Они загрязняют водные экосистемы и отрицательно сказываются на гидробионтах и, как следствие приводит к снижению биологического разнообразия.

В состав СМС входят синтетические поверхностно-активные вещества (СПАВ), которые представляют собой обширную группу соединений, различных по своей структуре, относящихся к разным классам. Эти вещества способны адсорбироваться на поверхности раздела фаз и понижать поверхностное натяжение воды, что приводит к нарушению гидрохимического и кислородного режима водоема.

Воздействие СПАВ на гидробионтов приводит к различным патологическим процессам. При действии детергентов на обонятельный эпителий у рыб отмечалось увеличение толщины сенсорного эпителия, отек, разрушение цилиарного аппарата клеток. Согласно данным литературы, у рыб под действием СПАВ наблюдаются атрофия и /или пролиферация первичного жаберного эпителия, гематомы и явления отека в первичном жаберном эпителии, а в тяжелых случаях некроз эпителия, что приводит к нарушению газообмена в жабрах и смерти от удушья [1].

В задачу нашего исследования входило изучить влияние низких концентраций СМС на внутренние органы (жабры, печень, кишечник, почки) аквариумной рыбки *Danio rerio*.

В эксперименте по изучению хронического воздействия синтетических моющих средств было использовано широко распространенное жидкое средство для мытья посуды Fairy Зеленое яблоко производства компании Проктер энд Гэмбл, в состав которого входят 5-15% анионных ПАВ, <5% неионогенных ПАВ, консерванты, ароматические добавки и др. вещества, в концентрации 35мг/л.

Эксперимент проводился в аквариуме объемом 30 л., для чего детергент растворяли при 40-60°C в 0,5 л теплой отстоянной водопроводной воде, которую затем доливали в уже заполненный аквариум с рыбой. Температура воды в аквариуме была около 18°C. Смена воды производилась каждые 3- 4 дня на протяжении всего эксперимента. Продолжительность эксперимента составляла 5 месяцев. За время проведения эксперимента смертности рыб зафиксировано не было. Для оценки состояния рыб с помощью морфологического анализа осуществлялся контрольный отлов рыб после 1, 2, 3 и 5 месяцев исследования. Затем их фиксировали в 10% растворе нейтрального формалина. Внутренние органы были обработаны по стандартной схеме обработки гистологического материала. С каждого исследуемого органа изготавливались срезы, которые затем окрашивали - гематоксилином и эозином [2].

Результаты исследований гистологического состояния внутренних органов показали, что действие СМС на жабры, печень, кишечник имеет ряд сходных признаков, но в зависимости от продолжительности эксперимента степень воздействия СМС несколько отличается.

В жабрах отмечались следующие патологические реакции: после первого месяца проведения эксперимента в жабрах наблюдались изменения формы ламелл с прямой на крючковидную, а также

нарушение целостности сосудистого слоя с образованием геморрагий. Отек в первичном жаберном эпителии наблюдался у рыб, после второго месяца проведения эксперимента. В этот же период в жабрах отмечалось увеличение слизистых клеток в составе первичного жаберного эпителия и появление слизистых клеток в составе вторичного жаберного эпителия (рисунок 1).

В печени, после первого месяца проведения эксперимента, у подопытных рыб наблюдалось сильное полнокровие сосудов, гипертрофия и пролиферация эпителия желчных протоков, приводящие к деформации желчных протоков.

После второго месяца проведения эксперимента у исследованных животных отмечалась вакуолизация гепатоцитов, которая носила гидропический характер. После трех месяцев воздействия СМС, вакуолизация распространялась на большую площадь паренхимы, а после 5 месяцев вакуолизации подверглась большая часть паренхимы печени (рисунок 2).

На протяжении 3-х месячного эксперимента у подопытных рыб постоянно отмечались микронекрозы паренхимы печени (рисунок 3), которые имели более распространенный характер после 5 месяцев воздействия. Некротические изменения были также отмечены и в эпителии желчных протоков, начиная с 3 месяца проведения эксперимента. У одной рыбы после пяти месяцев проведения эксперимента наблюдалось опухолеобразное разрастание эпителия желчных протоков.

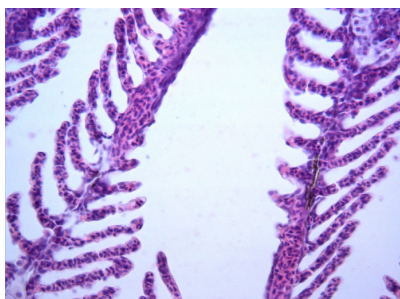


Рисунок 1 – Изменение формы ламелл, отек первичного и вторичного жаберного эпителия, слизистые клетки в ламеллах. Окраска гематоксилином и эозином. Ув. х 400

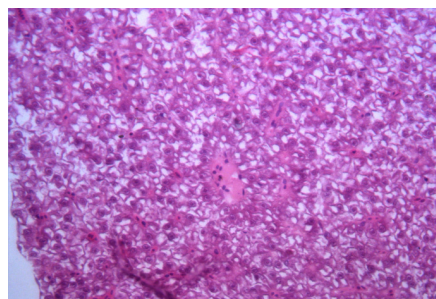


Рисунок 2 – Гидропическая вакуолизация паренхимы печени. Окраска гематоксилином и эозином. Ув. х 400

В кишечнике, после первого месяца проведения эксперимента отмечен отек отдельных участков подслизистой оболочки кишечной трубки, после 3 месяца эксперимента отек на почти всю площадь подслизистой. Некротические изменения слизистой оболочки наблюдались, уже после первого месяца эксперимента, которые в верхних отделах пищеварительной трубки приводили к деструкции складок кишечника. После второго месяца эксперимента отмечалась пролиферация и гипертрофия слизистых клеток.

Наиболее сильные изменения наблюдались в почках. После первого месяца эксперимента отмечались отек в межканальцевой ткани почки (рисунок 4), интенсивность которого усиливалась с увеличением времени проведения эксперимента; полнокровие сосудов почки; полнокровие капилляров почечных клубочков, кровоизлияния с образованием геморрагий в межканальцевой ткани, причем после 3 и 5 месяцев эксперимента кровоизлияния носили довольно распространенный характер. Следствием кровоизлияний было образование гемосидерина в межканальцевой ткани почки. Периваскулярный отек наблюдался у рыб, уже после двух месяцев воздействия детергента. В клубочках почки после первого месяца было отмечено разрастание эпителия клубочков, а после третьего месяца наблюдался некроз эпителия клубочков и полная деструкция клубочков. В канальцах нефрона почки отмечались пролиферация и некроз эпителия, наблюдаемые уже после первого месяца воздействия, а после пятого месяца появлялась и вакуолизация эпителия. Помимо некроза эпителия канальцев почки была отмечена гибель клеток посредством апоптоза, причем на первом месяце апоптозу подвергались единичные клетки канальцев почки, а на 5 месяце распространенность процесса значительно усилилась и приобрела сильно выраженный характер.

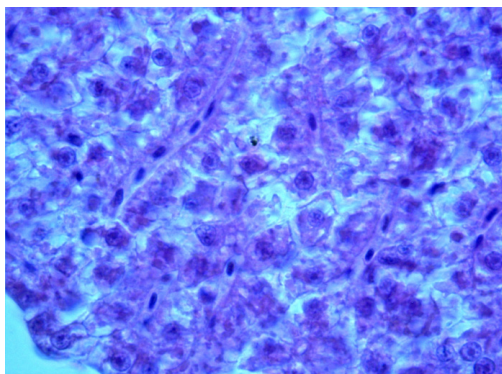


Рисунок 3 – Некроз паренхимы печени. Окраска гематоксилином и эозином. Ув. x 1000

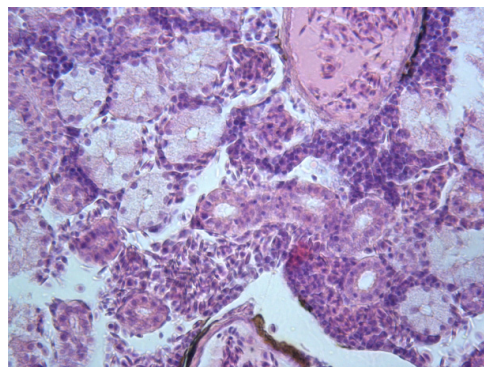


Рисунок 4 – Отек межканальцевой ткани почки. Периваскулярный отек. Полнокровные сосуды почки. Кровоизлияние с образованием геморрагий в межканальцевой ткани почки. Окраска гематоксилином и эозином. Ув. x 400

Таким образом, влияние жидкого средства для мытья посуды Fairy Зеленое яблоко в концентрации 35 мг/л приводило к патологическим нарушениям всех исследованных органов. Хроническое воздействие (в течение 5 месяцев) детергентов приводило к гипоксии организма, следствием которого было нарушение кровообращения во всех органах и тканях. В зависимости от длительности воздействия гипоксии на рыб наблюдалось нарушение проницаемости сосудов, сопровождаемое застоем крови, отеком ткани и развитием дистрофических и некротических изменений. Следует отметить, что длительная тканевая гипоксия ведет к истощению белоксинтезирующей системы клеток и приводит к вакуолизации клеток паренхимы органов печени и почек. Тканевая гипоксия также стимулирует апоптоз в эпителиальных клетках канальцев почки, так называемый «апоптоз изнутри», пусковым фактором, которого является повреждение внутриклеточных мембран [3].

Проведенные нами исследования показали, что в результате хронического воздействия у экспериментальных рыб на фоне патологических процессов наблюдались явления компенсаторно-приспособительных реакций. Это позволяет предположить, что дальнейшее хроническое воздействие детергентов на рыб может привести к их гибели, при улучшении экотоксикологической обстановки водоема возможно постепенное восстановление организма.

Литература

- 1 Phil McWilliams European Oilfield Speciality. Chemicals Association Bioaccumulation Potential of Surfactants: A Review. Toxicity of surfactants to aquatic organisms // EOSCA. ILAB Environmental Laboratory. – Bergen, 2000. - P 15-19.
- 2 Коржевский Д.Э., Гиляров А.В. Основы гистологической техники. М.: "СпецЛит", 2010. - 94 с.
- 3 Мушкхамбаров Н.Н., Кузнецов С.Л. Молекулярная биология. – М.: ООО «Медицинское информационное агентство», 2007. – 536 с.

УДК: 574.633

А.А. Исмаилова*¹, А.К. Жаманкара¹, Л.Х. Акбаева¹, А.А.Адамов¹, А.И.Абакумов²,
Ш.А. Тулегенов¹, Р.М. Муратов¹

¹Евразийский национальный университет им. Л.Н. Гумилева, г. Астана, Казахстан

²Институт автоматизации и процессов управления ДВО РАН, г. Владивосток, Россия

e-mail: a.ismailova@mail.ru

Гидрохимические и гидробиологические показатели как характеристики экологического состояния озер (на примере озер Бурабай и Улкен Шабакты)

В данной работе собрано и проанализировано качество поверхностных вод по гидрохимическим и гидробиологическим показателям на территории Щучинско–Боровской курортной зоны за 2008-2013 года, а именно в озерах Бурабай, Улкен Шабакты (Большое Чебацье). Проведен количественный анализ данных, намечены перспективы модельного исследования гидрохимических и гидробиологических данных. Такой анализ позволяет оценить состояние озер с природоохранной и экологической сторон.

Ключевые слова: Гидрохимия, Гидробиология, Гидрохимический анализ, Загрязнение вод, Моделирование, Статистика, Фитопланктон, Цианобактерии